

DUPLICIDAD URETERAL.

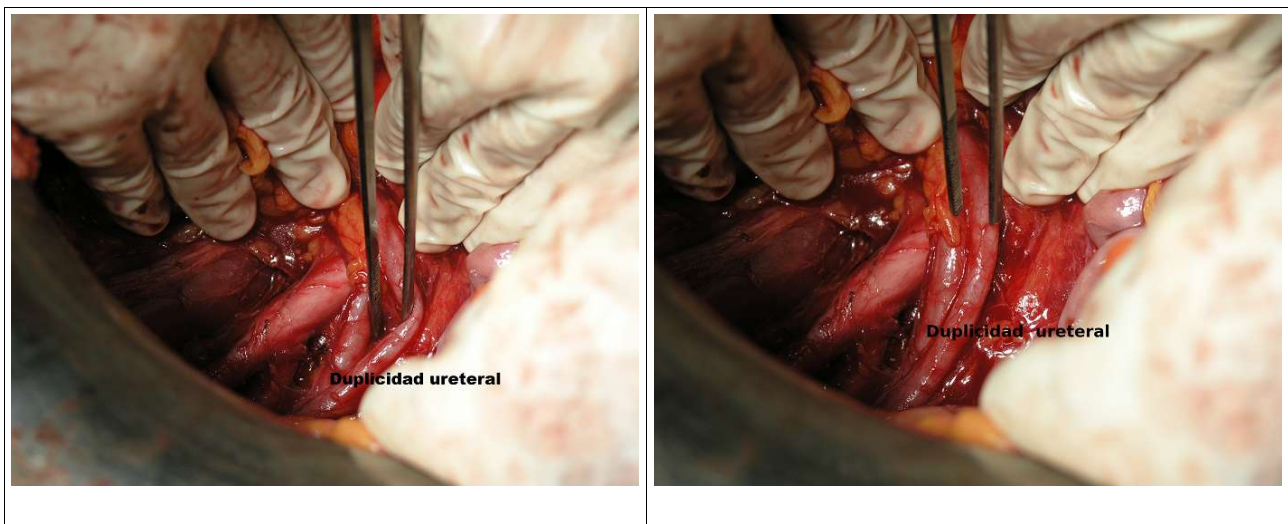
Ojeda F, Cano S, Pereda A, Álvarez V, Girvent M.

Servei de Ginecologia i Obstetrícia. Fundació Hospital Asil de Granollers

La duplicidad ureteral es una malformación congénita que se observa hasta en el 3 % de los estudios urográficos. La forma incompleta, en Y se observa en el 0,4 % de los casos y la forma completa (ambos ureteres desembocan de manera independiente) en el 0,2 %. En un porcentaje elevado de casos se asocia a ureterocele y puede ocasionar reflujo vesico-ureteral con clínica de infecciones urinarias de repetición.

Presentamos la iconografía de un caso de duplicidad ureteral unilateral en una mujer de 52 años, sin antecedentes de interés, sometida a cirugía radical por neoplasia cervical tras quimio-radioterapia.

El hallazgo, casual, no había sido documentado en las RMN practicadas durante la estadificación del tumor.



La rareza del hallazgo y la calidad de la imagen nos ha convencido del interés iconográfico.