

REPARACIÓN MEDIANTE COLGAJO DE TRANSLOCACIÓN AXIAL DEL DEFECTO TRAS MASTECTOMIA AMPLIA EN LA NEOPLASIA DE MAMA LOCALMENTE AVANZADA

Peñalva G, Astor J, Pereda A, Canovas E*, Kishimoto F, Jolis L*, Esquius J**, Vizcaya S*, Ojeda F.

Servei de Ginecologia i Obstetricia. Unitat Funcional de Mama*, Anatomia Patològica**. Fundació Hospital/Asil de Granollers. España.

Objetivo del trabajo:

Mostrar la técnica del colgajo de translocación axial de tejido adyacente para cubrir el defecto de pared torácica producido al realizar una mastectomía amplia en una paciente con neoplasia de mama localmente avanzada

Caso clínico:

Mujer de 61 años, que consulta por presentar tumoración en mama derecha de larga evolución.

En la exploración destaca masa exofítica, irregular, polilobulada, ulcerada, sangrante, de 19 cm de Ø que emerge por cuadrante supero externo con afectación total de la mama.

Mamografía compatible con proceso neoplásico, afectando a la casi totalidad de la mama derecha.

BAG: Carcinoma Ductal Infiltrante, pobremente diferenciado.

Estudio de extensión negativo (T4N0M0).

Se decide quimioterapia neoadyuvante (esquema FEC x 4) consiguiendo una reducción parcial de la tumoración (Fig. 1), realizando posteriormente mastectomía radical modificada tipo Madden con amplia resección de piel (Fig. 2).

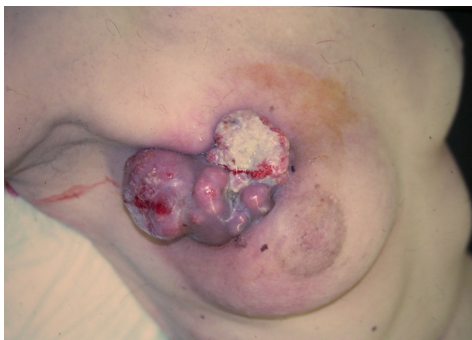

Fig. 1: Tumoración tras neoadyuvancia .

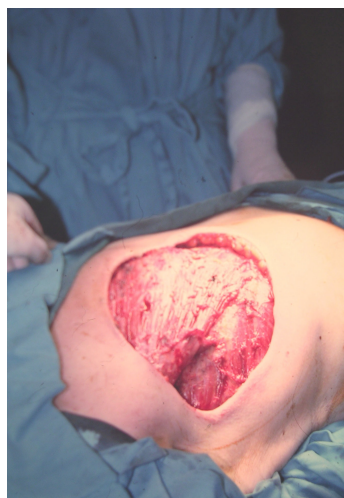

Fig. 2: Aspecto tras la resección.

Para conseguir un cierre del defecto de la pared torácica sin tensión, se efectúa un colgajo de deslizamiento axial del tejido cutáneo inferior adyacente, realizándose dos incisiones longitudinales paralelas desde la base del defecto cutáneo (Fig. 3) y extirpándose dos triángulos equiláteros en los extremos distales de dicho colgajo (Fig. 4), que favorecen el deslizamiento y posterior sutura sin tensión (Fig. 5).

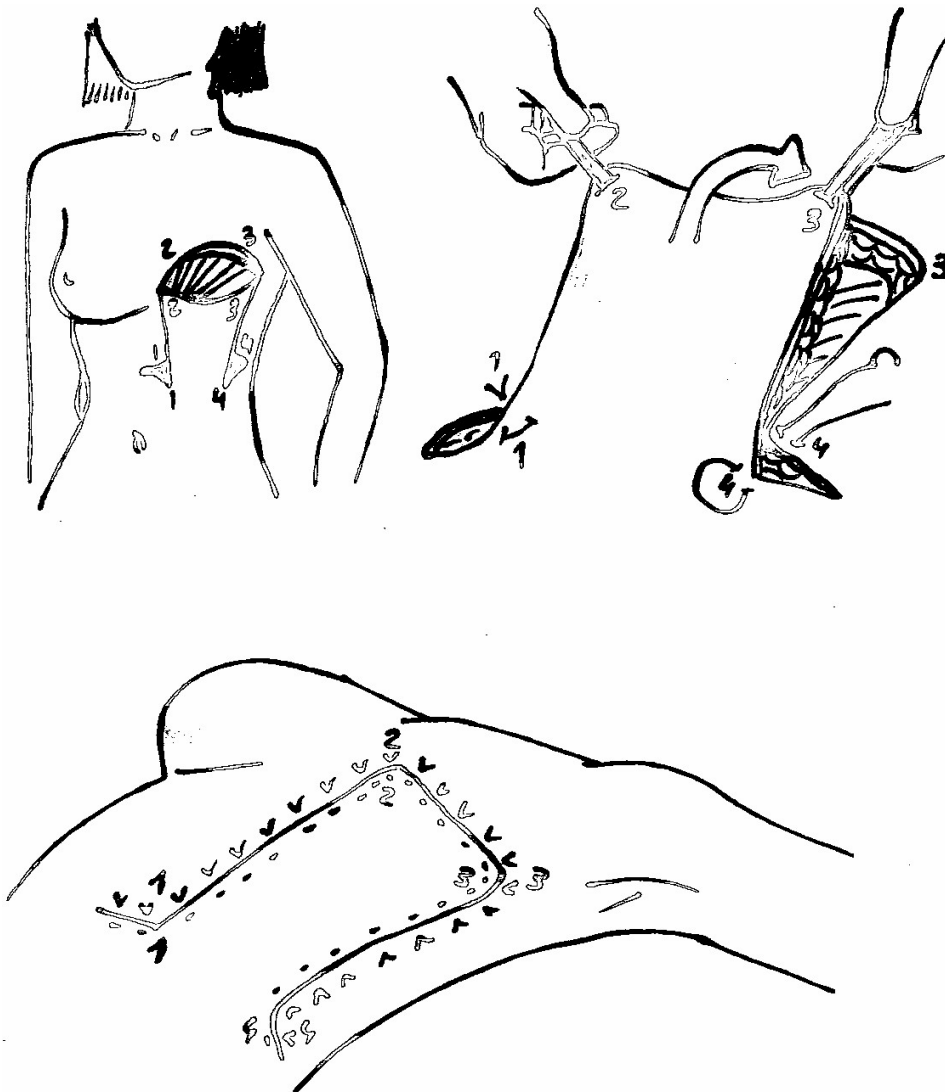


Fig. 3, 4 : Esquema técnico: técnica del colgajo de translocación axial.

Para asegurar el aporte sanguíneo el colgajo nunca debe sobrepasar en su longitud dos veces su anchura.

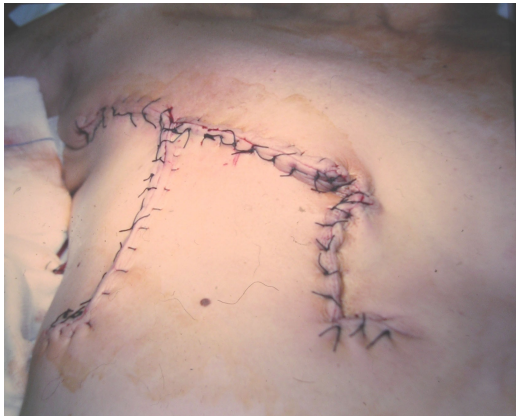

Fig. 5: Sutura del colgajo.

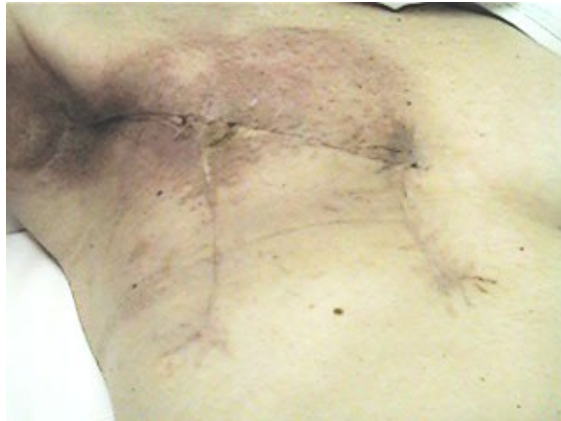

Fig. 6: Resultado tras radioterapia.

Posteriormente continuo la quimioterapia (Taxol x 6) y recibí RT locorregional (Fig. 6), sin complicaciones. Actualmente esta sin signos de recidiva locoregional ni a distancia.

Conclusiones:

La translocación axial de un colgajo cutáneo es una técnica quirúrgica opcional en los casos en que no se vaya a practicar una reconstrucción mamaria inmediata y sea necesario cubrir el defecto producido por una resección amplia sobre la pared torácica. Su realización no requiere una gran experiencia, y se obtienen unos excelentes resultados de cicatrización.

Referencias:

1. Hirsch, H., O. Kaser, and F.A. Iklé, Atlas de Cirugía de Ginecológica. Con Cirugía de Mama, Cirugía Urológica y Cirugía Gastrointestinal. Quinta edición ed. 1997, Madrid: Marban Libros SL. 667-669.
2. Petit, J.Y., et al., Chirurgie du cancer du sein diagnostique, curative et reconstructive. 1997, Paris. 272-275.
3. Strömbeck, O. and F.E. Rosato, Surgery of the Breast. 1986: Georg Thieme Verlag Stuttgart- New York. 235-251.
4. López Blanco EM. Moreda Rubio M, Baena Montilla P. Tema 6. Colgajos cutáneos y fasciocutáneos. En Manual de Cirugía Plástica. <http://www.secre.org/documentos%20manual%206.html> 60 pantallas. 20 set 2004.
5. Carreño Hernández ME, Adell Mesas X, Fullana Sastre F, González-Mestre V. Gabilondo Zubizarreta FJ. Tema 49 b. Reconstrucción mamaria inmediata y diferida. <http://www.secre.org/documentos%20manual%2049b.html> 43 pantallas. 20 set 2004.